UpToDate 临床顾问
Official reprint from UpToDate®
www.uptodate.com © 2022 UpToDate, Inc. and/or its affiliates. All Rights Reserved. 京 ICP 证 110182 号 | (京)-经营性-2020-0045

Wolters Kluwer

成人吉兰-巴雷综合征的临床特征和诊断

Author: Francine J Vriesendorp, MD
Section Editors: Jeremy M Shefner, MD, PhD, Ira N Targoff, MD
Deputy Editor: April F Eichler, MD, MPH

翻译: 李静, 主任医师
译审: 靳令经, 主任医师， ,教授

我们的所有专题都会依据新发表的证据和同行评议过程而更新。

文献评审有效期至： 2021-12. | **专题最后更新日期：** 2021-11-16.

There is a newer version of this topic available in English. 该主题有一个新的英文版本。

引言

免疫介导的急性多发性神经病被归类为吉兰-巴雷综合征(Guillain-Barré syndrome, GBS)，以早期描述该病的作者名字来命名。GBS是一种异质性疾病，有几种变异型。GBS最常表现为一种由前驱感染诱发的急性单相瘫痪性疾病。

本文将总结成人GBS的临床特征和诊断。GBS的其他方面将单独讨论。(参见 “成人吉兰-巴雷综合征的治疗和预后”和 “儿童吉兰-巴雷综合征的流行病学、临床特征和诊断”和 “儿童吉兰-巴雷综合征的治疗和预后”)

发病机制

此处将简要总结GBS的发病机制，详细内容参见其他专题。

GBS的原因被认为是前驱感染诱发免疫应答，而由于分子模拟，机体免疫系统与周围神经成分发生交叉反应。这种免疫应答可针对周围神经的髓鞘或轴突，导致脱髓鞘型或轴突型GBS。

空肠弯曲菌感染是最常发现的GBS诱因。巨细胞病毒、EB病毒、HIV和寨卡病毒也与GBS相关。

小部分GBS患者是由其他触发事件引起，如免疫接种、手术、创伤和骨髓移植。

流行病学

GBS在全球均有发生，每年总发病率为1/100,000-2/100,000[1,2]。虽然所有年龄段均可受累，但从10岁开始，年龄每增加10岁，发病率约增加20%。此外，男性发病率稍高于女性。

临床特征

GBS的主要临床特征是进行性、相当对称的肌无力，伴深腱反射减弱或消失。患者通常在出现症状后数日至1周就诊。肌无力表现各异，轻则轻微行走困难，重则所有肢体肌、面肌、呼吸肌及延髓肌几乎完全麻痹。

美国和欧洲的研究主要是关于急性炎症性脱髓鞘性多发性神经病(acute inflammatory demyelinating polyneuropathy, AIDP)患者，这些研究表明，GBS有以下临床特征[3,4]：

- 肌无力通常从双下肢开始，但有约10%的患者其无力从双上肢或面肌开始。
- 10%-30%的患者出现需要通气支持的重度呼吸肌无力[5]。
- 50%以上的患者出现面神经麻痹，最终有50%的患者发生口咽肌无力。
- 约15%的患者出现动眼肌无力(oculomotor weakness)。
- 约90%的患者在就诊时以及所有疾病进展期患者的受累上肢或下肢出现反射减弱或消失[4]。
- 超过80%的患者除了肌无力还伴手足感觉异常，但检查时异常感觉通常较轻。
- 神经根炎症引起的疼痛可为起病特征，通常位于背部和四肢，所有GBS类型患者中有2/3报告在急性期出现疼痛[6,7]。
- 约70%的患者出现自主神经功能障碍[8]。一项研究采用2010-2011年间美国全国住院患者样本(US Nationwide Inpatient Sample)的数据，发现自主神经功能障碍表现在GBS患者(2587例)中比对照组(10,348例)更常见，包括腹泻/便秘(16% vs 5%)、低钠血症(15% vs 7%)、心动过缓(5% vs 3%)、尿潴留(4% vs 2%)、心动过速(3% vs 1%)、可逆性心肌病(1% vs 0)和Horner综合征(1% vs 0)[9]。识别重度自主神经功能障碍很重要，因为其偶尔与猝死有关[10]。
- 抗利尿激素分泌不当综合征(syndrome of inappropriate antidiuretic hormone secretion, SIADH)是GBS的另一个并发症，可能是由自主神经受累引起[9,11,12]。在美国全国住院患者样本的数据中，SIADH在GBS住院患者中比在对照组显著更常见(5% vs <1%)[9]。

GBS不常见的特征包括视乳头水肿、面肌纤维颤搐、听力损失、脑膜征、声带麻痹和精神状态改变[13]。此外，已发现成人和儿童GBS可伴有可逆性后部脑病综合征，亦称可逆性后部脑白质病综合征(参见 “可逆性后部白质脑病综合征”)，可能与自主神经功能障碍引起的急性高血压有关[14-16]。

GBS通常进展约2周。到初始症状出现后4周时，90%以上的GBS患者病情已达高峰[4]。疾病进展超过8周则符合慢性炎症性脱髓鞘性多神经根神经病(chronic inflammatory demyelinating polyradiculoneuropathy, CIDP)的诊断。(参见 "成人吉兰-巴雷综合征的治疗和预后"，关于'预后'一节和'慢性炎症性脱髓鞘性多发性神经病')

实验室检查表现 — GBS患者腰椎穿刺的典型表现为脑脊液(cerebrospinal fluid, CSF)蛋白增高而白细胞计数正常，即蛋白-细胞分离现象，多达66%的GBS患者在症状出现后1周时存在该现象。(参见下文'脑脊液分析')

电诊断检查[即，肌电图(electromyography, EMG)和神经传导检查(nerve conduction studies, NCS)]可能显示急性多发性神经病的证据，AIDP主要为脱髓鞘特征，而急性运动轴突型神经病(acute motor axonal neuropathy, AMAN)和急性感觉运动轴突型神经病(acute sensorimotor axonal neuropathy, AMSAN)主要为轴突特征。

糖脂抗体可能与GBS的不同类型或方面有关。然而，除了GQ1b抗体与GBS的Miller Fisher变异型有关外，抗体检测对诊断较常见的GBS变异型几乎没有作用。

GBS患者的实验室检查将在下文讨论。(参见下文'诊断性评估')

GBS变异型

GBS以往被认为是一种单独的疾病，但现在认识到它是有多种变异型的异质性综合征。每种GBS都有不同的临床、病理生理和病理特征。

在美国和欧洲，AIDP是最常见的类型，85%-90%的GBS病例为AIDP。临床变异型Miller Fisher综合征(Miller Fisher syndrome, MFS)的特征为眼肌麻痹、共济失调和反射消失。在美国和欧洲，可见于约10%的病例，而在亚洲可见于20%的病例[17,18]。

AMAN和AMSAN是主要的轴突型GBS。这些类型常见于中国、日本和墨西哥，但在美国GBS病例中也估计占5%-10%[18,19]。

也识别出了其他不太常见的临床变异型，如下文所示。(参见下文'其他变异型')

急性炎症性脱髓鞘性多发性神经病 — 如上所述，在美国和欧洲，AIDP是最常见的GBS类型，占85%-90%的病例。典型临床表现为进行性、相当对称的肌无力，伴深腱反射减弱或消失。(参见上文'临床特征')

AIDP中，周围神经髓鞘是免疫攻击的靶标。AIDP中周围神经脱髓鞘的免疫基础将单独讨论。

目前认为炎症性脱髓鞘始于神经根水平，导致电生理传导速度减慢和传导阻滞，从而引起肌无力和背痛。随后出现多灶性、斑片状、广泛分布的周围神经脱髓鞘，从而加重瘫痪。在数周至数月间，周围神经相对快速地出现髓鞘再生。然而，少部分患者合并显著轴突变性，其恢复明显延迟和不完全。

AIDP患者电诊断检查最早出现的异常为F波延长或消失以及H反射消失，反映出在神经根水平的脱髓鞘[20,21]。随后出现运动反应远端潜伏期延长和传导阻滞伴时间离散[22,23]。神经传导速度明显减慢常在发病后第3或第4周才能观察到[23]。感觉神经传导检查可发现无反应或传导速度减慢。在出现肌无力后的最初几日，部分AIDP患者腓肠神经不受累，即腓肠神经感觉反应正常，但尺神经和正中神经的感觉反应受累[21,24,25]。相比于其他非GBS诊断，腓肠神经不受累对诊断AIDP有低至中度的敏感性，而特异性高。

对无力肌肉进行针极EMG可发现募集减少。辅助检查偶尔会有帮助，如面NCS和瞬目反射。

少数AIDP患者发生严重的继发性轴突变性，这些患者在GBS发病后3-4周时进行电诊断检查，NCS显示运动和感觉神经反应丧失，针极检查显示广泛的去神经支配。

急性运动轴突型神经病 — 急性轴突型GBS现称为AMAN，最早发现于1986年[26]。大多数病例有前驱空肠弯曲菌感染。AMAN常见于亚洲，好发于年轻人[18,27,28]。AMAN的发病具有季节性，夏季发病更高。

AMAN患者的深腱反射偶尔保留[29]，感觉神经不受累。该类型的进展更快速，但总体预后并不比AIDP差[30]。AMAN的临床起病特征和恢复在其他方面与AIDP相似。

AMAN与AIDP的区别在于：AMAN选择性地累及运动神经以及轴突受损的电生理模式。AMAN中，远端运动电位波幅最初较低，但随着功能恢复可能迅速增高；这些表现可能反映可逆性传导失败，可能在运动神经末梢或郎飞结处[31-33]。无感觉神经受累，无周围神经脱髓鞘。F波可能消失，但不会显著延长。神经传导速度无显著减慢，远端潜伏期无增加。无时间离散。

AMAN和AMSAN的发生与抗神经节苷脂GM1、GD1a、GalNac-GD1a和GD1b抗体有关，这些神经节苷脂存在于周围神经轴突。空肠弯曲菌感染可诱导这些抗神经节苷脂抗体的产生。病理生理学为抗体和补体介导的轴突神经损害，无明显的轴突变性。

急性运动感觉轴突型神经病 — AMSAN是更严重的AMAN类型，其感觉和运动纤维均受累，有明显的轴突变性，从而导致恢复延迟和不完全恢复[34]。临床上，AMSAN类似于AMAN变异型，但前者伴有更多的感觉症状。病理改变主要为运动和感觉神经纤维的轴突病变。

AMSAN中，电诊断检查显示运动和感觉反应通常严重下降或消失。随访EMG检查显示广泛去神经支配证实这些患者轴突变性。

Miller Fisher综合征 — MFS的典型表现为眼肌麻痹、共济失调和反射消失[17,35]。约1/4的MFS患者会出现一定程度的肢体无力，这表明该疾病与GBS明确有关。MFS的不完全形式包括不伴共济失调的急性眼肌麻痹和不伴眼肌麻痹的急性共济失调性神经病[1,36]。部分MFS患者出现瞳孔散大固定[37]。

抗神经节苷脂GQ1b抗体存在于85%-90%的MFS患者[38,39]。GQ1b抗体与动眼神经受累密切相关，该抗体也见于大多数有显著动眼肌无力的GBS患者。

MFS患者的电诊断检查显示感觉反应下降或消失，没有感觉神经传导速度减慢[40]。当有肌无力时，可能存在AIDP的运动神经传导异常。

目前只有少数关于MFS的病理研究。2份MFS病例报告显示轴外动眼神经脱髓鞘[41]。

Bickerstaff脑炎 — Bickerstaff脑炎是一种脑干脑炎，特征为脑病和反射亢进伴有MFS的特征(如，眼肌麻痹和共济失调)。Bickerstaff脑炎不仅在临床上与MFS有关，而且抗神经节苷脂GQ1b抗体阳性，且静脉用免疫球蛋白(intravenous immune globulin, IVIG)和血浆置换治疗有效[42,43]。一些专家认为伴有GQ1b抗体的MFS、Bickerstaff脑炎及咽-颈-臂无力是抗GQ1b抗体综合征的重叠性表达[44]。

咽-颈-臂无力 — GBS的咽-颈-臂变异型特征为口咽、颈和肩部急性肌无力，伴有吞咽功能障碍[45,46]。也可能存在面肌无力。下肢肌力和下肢反射通常不受累。该类型与MFS可能重叠[46,47]。目前认为该病是一种局限型轴突型GBS[1,45,46]。一些咽-颈-臂肌无力患者有抗GT1a、GQ1b的IgG自身抗体，少数情况下有抗GD1a的IgG自身抗体。

下肢轻瘫 — 下肢轻瘫变异型是病情相对较轻的GBS类型，特征为就诊时仅限于下肢的无力[45,48]。少数患者在病程中可出现一定程度的上肢无力。然而，大部分具有该变异型的患者上肢反射减弱或消失，约90%的患者电诊断检查显示上肢异常。

其他变异型 — 还有一些不常见的GBS变异型，包括：

- 急性泛自主神经功能障碍，可能经IVIG治疗有效[49,50]。症状包括腹泻、呕吐、头晕、腹痛、肠梗阻、直立性低血压、尿潴留、瞳孔异常、心率固定不变以及汗液、唾液及泪液减少。反射减弱或消失，可能存在感觉症状。
- 纯感觉型GBS，累及大的感觉纤维而导致严重的感觉性共济失调[51]。反射消失，可能有轻微运动受累。已发现与抗GD1b抗体有关[51]。
- 双侧面瘫和远端肢体感觉异常[47,52,53]。目前认为其是AIDP的变异型[1]。
- 急性延髓麻痹伴反射消失、眼肌麻痹、共济失调和面瘫；无颈部和肢体无力[54]。该变异型与MFS和咽-颈-臂变异型均有重叠。
- 第六脑神经(展神经)麻痹和远端感觉异常[47]。

诊断性评估

GBS的初步诊断基于临床表现。GBS的主要临床特征为进展性、主要为对称性的肌无力，以及深腱反射减弱或消失。肌无力表现各异，轻则轻微行走困难，重则所有肢体肌、面肌、呼吸肌和延髓肌近乎完全麻痹。(参见上文'临床特征')

若CSF和电诊断检查显示典型异常，则可支持GBS的临床诊断[55]。因此，对所有疑似GBS的患者均应行腰椎穿刺和电诊断检查。这些检查也有助于排除其他诊断。CSF检查对排除伴CSF细胞增多

的肌无力病因尤为重要[56]。

脑脊液分析 — GBS患者中，腰椎穿刺常显示CSF蛋白升高而白细胞计数正常，即蛋白-细胞分离现象，在症状出现后的第1周50%-66%的GBS患者存在这一表现，在症状出现后第3周大于等于75%的GBS患者存在这一表现[1,13,57]。蛋白升高可能是由于近端神经根水平的血-神经屏障通透性增加。若在症状发生后不到1周进行CSF检测，1/3-1/2的患者CSF蛋白水平正常，因此不能排除GBS的诊断[4]。此外，部分GBS患者的CSF细胞计数轻度增加。

- 麻省总医院(Massachusetts General Hospital, MGH)的一项前瞻性病例系列研究纳入110例GBS患者，结果显示，73%的患者初始CSF蛋白升高，范围为45-200mg/dL(0.45-2.0g/L)不等，但也有高达1000mg/dL(10g/L)的报道[13]。

- CSF细胞计数通常正常，即少于5/mm^3。但少数GBS患者CSF细胞计数轻度增高。一项纳入494例GBS成人患者的回顾性研究显示，15%的患者CSF细胞轻度增多，细胞计数为5-50/mm^3，没有患者的CSF细胞>50/mm^3[4]。在早期的MGH病例系列研究中，87%的患者CSF细胞计数<5/mm^3，9%的患者为5-10/mm^3，2%的患者为11-30/mm^3，2%的患者>30/mm^3[13]。

- 合并HIV感染的GBS患者中常见CSF细胞增多[58]。

电诊断检查 — NCS和针极EMG不但有助于确诊GBS，还可提供预后相关的一些信息。此外，电诊断检查还可有助于确定是哪类主要变异型GBS：脱髓鞘型(如，AIDP)或轴突型(如，AMAN)[55]：

- 若出现脱髓鞘特征则支持为脱髓鞘型GBS，包括运动神经传导速度减慢、远端运动潜伏期延长、F波潜伏期增加、传导阻滞以及时间离散[59]。

- 若出现远端运动和/或感觉电位波幅降低，则支持为轴突型GBS[59]。可出现一过性运动神经传导阻滞(即，可逆性传导失败)[33]。

由于神经传导异常随时间进展，连续电诊断检查常常会有帮助[60]。GBS病程早期的检查结果可能正常，通常在肌无力发生后2周左右异常最为明显[59]。

特定GBS变异型患者的电诊断检查发现已在上文讨论。(参见上文'GBS变异型')

抗体 — 在临床实践中，市售检测抗GQ1b的血清IgG抗体检查有助于诊断MFS(参见上文'Miller Fisher综合征')，敏感性为85%-90%。抗GQ1b抗体也可能存在于伴眼肌麻痹的GBS、Bickerstaff脑炎、咽-颈-臂变异型GBS(参见上文'GBS变异型')，但不存在于GBS以外的疾病中[38,39]。

MRI — 脊柱MRI(影像 1)可能显示鞘内脊神经根和马尾增厚和强化[61-64]。可能仅累及脊神经前根，也可能前后根均受累。在少数特殊MFS病例中，已描述了脊髓后索异常[62]。脑MRI(影像 1)可能显示动眼神经、展神经和面神经强化[63-65]。

由于临床效用有限，不常规进行针对GQ1b以外糖脂的抗体实验室检查。

诊断标准 — 美国国家神经系统疾病与脑卒中研究所(National Institute of Neurological Disorders and Stroke, NINDS)于1978年最早提出有关GBS的诊断标准[66]，在科研中发挥了重要作用，也广泛用于临床实践中。这些标准是基于专家共识，并随时间推移进行了修改，反映了人们对GBS的认识提高[55,67]。

必需的特征包括：

- 上下肢(有时最初只在双下肢)进行性肌无力，轻则轻微双下肢无力，重则所有四肢、躯干、延髓及面肌完全瘫痪，以及眼外肌麻痹。
- 无力肢体的反射消失或减弱。

支持性特征包括：

- 症状进展数日至4周(80%的患者病情在2周达到高峰)
- 相对对称
- 轻度感觉症状或体征
- 脑神经受累，特别是双侧面神经麻痹
- 病情停止进展后2-4周开始恢复
- 自主神经功能障碍
- 疼痛
- 发病时无发热
- CSF蛋白升高而细胞计数≤50/mm^3(通常<5/mm^3)
- 电诊断检查结果异常符合GBS

出现以下特征时，不太支持GBS的诊断：

- 感觉平面(神经系统检查发现某个脊髓神经根水平以下感觉减退或消失)
- 显著、持续性不对称肌无力
- 起病时肠道和膀胱功能障碍
- 严重和持续的肠道和膀胱功能障碍
- 起病时，严重肺功能障碍而几乎没有肢体无力
- 起病时有严重的感觉体征，而几乎不存在肌无力
- 发病时有发热
- CSF细胞增多且白细胞计数>50/mm^3

这些诊断标准的版本已在研究中使用了数年，在北美和欧洲，约80%或90%的GBS患者(特别是AIDP患者)适用该诊断标准。不满足上述必需标准的GBS患者通常有其他GBS变异型之一，如AMAN(反射可保留)、MFS或局限受累型(参见上文'GBS变异型')。意大利一项流行病学研究支持这种观点，该研究发现84%的GBS患者满足NINDS标准，16%有GBS变异型综合征[68]。

WHO推荐，在寨卡病毒传播地区，使用Brighton标准进行GBS的病例定义(表 1)[69]。Brighton标准是为研究而开发的，可排除大多数的GBS临床变异型。(参见 "寨卡病毒感染概述")

鉴别诊断

GBS的鉴别诊断包括其他急性多发性神经病；慢性炎症性脱髓鞘性多发性神经病(chronic inflammatory demyelinating polyneuropathy, CIDP)；以及脊髓、神经肌肉接头及肌肉疾病(表 2)。

慢性炎症性脱髓鞘性多发性神经病 — AIDP(脱髓鞘型GBS)与CIDP间具有时间连续性。

- AIDP是一种单相病程的亚急性疾病，病情在3-4周内达到高峰(参见上文'急性炎症性脱髓鞘性多发性神经病')
- CIDP持续进展或出现复发，持续超过8周(参见 "慢性炎症性脱髓鞘性多发性神经病的病因、临床特征和诊断")
- 某些作者采用亚急性炎症性脱髓鞘性多发性神经病(subacute inflammatory demyelinating polyneuropathy, SIDP)这一术语描述病情在4-8周达到高峰的疾病

这种对炎症性脱髓鞘性多发性神经病随意的时间划分，在实践中偶尔会难以确定。只有对患者观察一段时间才能确定临床病程是AIDP还是CIDP。

除了时间上的急慢性，其他特征也可能有助于区别GBS(包括AIDP)与CIDP：

- GBS的发病通常容易识别，而CIDP的确切发病通常不太清晰
- GBS患者(约70%的病例)比CIDP患者(≤30%的病例)更常有前驱事件
- 症状发生后最初几周存在以下特征时，CIDP的可能性增加，包括：临床恶化发作有3次或以上；病程较轻并保留独立行走的能力；无脑神经病；呼吸系统较少受累[70]

初始诊断为AIDP的患者中有2%-5%将会发生CIDP的慢性复发性肌无力。(参见 "成人吉兰-巴雷综合征的治疗和预后")

其他多发性神经病 — 可能与GBS类似的急性多发性神经病包括：急性重度维生素B1(硫胺素)缺乏、急性砷中毒、正己烷["嗅胶中毒性"(glue sniffing)神经病]、血管炎、莱姆病、蜱瘫痪(主要为儿童)、卟啉病、结节病、柔脑膜疾病、副肿瘤疾病及危重病所致的急性多发性神经病。

结合临床表现、恰当的筛查性实验室检查(包括维生素B1水平、风湿病学检测、莱姆病抗体滴度、随机尿检测有无卟啉病)、EMG与NCS及CSF分析，通常足以排除多发性神经病的这些其他原因。在患者出现症状时采集随机尿标本检测胆色素原，能够识别大部分急性卟啉病患者。(参见 "急性间歇性卟啉病的发病机制、临床特征和诊断")

周围神经血管炎是一种可能危及生命的疾病，诊断比较困难。该病呈多数性单神经炎模式，累及各周围神经分布区的感觉和运动纤维。虽然该病的病理表现为不对称性，但当血管炎迅速进展伴神经

受累融合时，其临床特征类似于GBS，即有相当对称的上行性肌无力。(参见 “血管炎性神经病的临床表现和诊断”)

大多数周围神经血管炎患者存在剧烈疼痛。最常相关的疾病包括结节性多动脉炎、类风湿关节炎、嗜酸性肉芽肿性多血管炎(变应性肉芽肿血管炎)，以及非特指型结缔组织疾病。可能存在体重减轻和发热等全身症状及其他器官受累[71]。通过血清学检查、详细的临床电生理检查及神经和肌肉活检，可得出诊断。

脊髓疾病 — 脊髓压迫症或急性横贯性脊髓炎所致的急性脊髓病会与GBS混淆，因为脊髓疾病急性期会出现反射减弱。早期肠道和膀胱功能障碍及感觉平面表明存在脊髓病。MRI通常显示局灶性脊髓病变从而有助于诊断急性脊髓病，也有助于区分脊髓炎与GBS。(参见 “横贯性脊髓炎”和 “影响脊髓的疾病”)

运动神经元疾病可能与GBS相似，包括脊髓灰质炎、西尼罗病毒性脊髓炎、肌萎缩侧索硬化症和进行性脊髓性肌萎缩。(参见 “脊髓灰质炎和其他感染性原因所致急性弛缓性麻痹”和 “西尼罗病毒感染的临床表现及诊断”和 “肌萎缩侧索硬化症和其他运动神经元病的临床特征”和 “肌萎缩侧索硬化症和其他运动神经元病的诊断”和 “脊髓性肌萎缩”)

GBS患者常有剧烈腰痛，并常因此进行腰椎影像学检查；医生应意识到GBS患者的MRI可能显示神经根明显的对比强化[72]。

神经肌肉接头疾病 — 神经肌肉接头疾病包括肉毒中毒、重症肌无力、Lambert-Eaton肌无力综合征，均可表现为急性肌无力，但这些疾病均无感觉症状或体征。肉毒中毒可出现无反应的大瞳孔和便秘，但一部分MFS患者可能出现类似的瞳孔异常。包含重复神经电刺激的EMG检查以及适当的实验室检查有助于明确诊断。(参见 “重症肌无力的诊断”和 “Lambert-Eaton肌无力综合征的临床特征和诊断”和 “Botulism”)

肌肉疾病 — 急性多发性肌炎、危重病性肌病及危重病性神经病偶尔与GBS类似。危重病性肌病和神经病表现为急性瘫痪，通常见于接受重症监护治疗的患者。大剂量静脉用皮质类固醇、神经肌肉阻断药、脓毒症及多器官功能衰竭被认为在其中发挥重要作用，但病理生理学尚未被充分了解。(参见 “危重病相关神经肌肉无力”)

危重病性神经病中，临床电生理检查显示运动和感觉反应明显下降，伴广泛的急性去神经支配。危重病性肌病中，感觉反应不受累。

Miller Fisher综合征的鉴别诊断 — 在初始表现时，MFS可能会被误诊为脑干卒中(参见上文‘Miller Fisher综合征’)。但MFS的逐渐起病尤其能从临床上将该综合征与急性脑卒中区分。MFS的鉴别诊断包括Wernicke脑病和脑干脑炎，但这些疾病有神志改变。此外，Wernicke脑病患者通常有眼球震颤，MFS患者没有该特征。神经影像学检查有助于排除脑卒中，并可确定间脑、中脑和脑室周围区域的急性病变，这些病变有时见于Wernicke脑病患者。(参见 “Wernicke脑病”)

MFS的鉴别诊断还包括重症肌无力和其他神经肌肉接头疾病。适当的实验室检查和包含重复神经电刺激的电诊断检查有助于鉴别MFS与神经肌肉接头疾病。(参见 “重症肌无力的临床表现”和 “重症肌

无力的诊断”和 “神经肌肉接头的电生理诊断评估”)

电诊断检查显示感觉反应下降或消失[40]联合CSF蛋白增高可诊断为MFS。可通过抗GQ1b抗体检测呈阳性确诊MFS[38]。

学会指南链接

部分国家及地区的学会指南和政府指南的链接参见其他专题。(参见 “学会指南链接：吉兰-巴雷综合征”)

患者教育

UpToDate提供两种类型的患者教育资料：“基础篇”和“高级篇”。基础篇通俗易懂，相当于5-6年级阅读水平(美国)，可以解答关于某种疾病患者可能想了解的4-5个关键问题；基础篇更适合想了解疾病概况且喜欢阅读简短易读资料的患者。高级篇篇幅较长，内容更深入详尽；相当于10-12年级阅读水平(美国)，适合想深入了解并且能接受一些医学术语的患者。

以下是与此专题相关的患者教育资料。我们建议您以打印或电子邮件的方式给予患者。(您也可以通过检索“患者教育”和关键词找到更多相关专题内容。)

- 基础篇(参见 “患者教育：吉兰-巴雷综合征(基础篇)”)

总结与推荐

吉兰-巴雷综合征(GBS)是一种急性、单相病程的疾患，可引起快速进展性多发性神经病，表现为肌无力或瘫痪。

- GBS的主要临床特征是进展性、主要为对称性的肌无力以及深腱反射减弱或消失。肌无力表现各异，轻则轻微行走困难，重则所有肢体肌、面肌、呼吸肌及延髓肌近乎完全麻痹。约30%的患者出现需要通气支持的重度呼吸肌无力，70%的患者出现自主神经功能障碍。GBS通常进展约2周。(参见上文‘临床特征’)

- GBS是有多种变异型的异质性综合征。在北美洲、欧洲及大多数发达地区，急性炎症性脱髓鞘性多发性神经病(AIDP)是最常见的GBS变异型。Miller Fisher综合征(MFS)是以眼肌麻痹、共济失调和反射消失为特征的GBS变异型。(参见上文‘GBS变异型’和‘急性炎症性脱髓鞘性多发性神经病’和‘Miller Fisher综合征’)

- 轴突型GBS包括急性运动轴突型神经病(AMAN)和急性运动感觉轴突型神经病(AMSAN)，AMAN最常见于日本和中国。(参见上文‘急性运动轴突型神经病’和‘急性运动感觉轴突型神经病’)

- GBS的初步诊断基于临床表现，若脑脊液(CSF)分析和电诊断检查显示出GBS的典型异常，则支持GBS的诊断。因此，所有疑似GBS患者均应行这些检查。(参见上文'诊断性评估')

- 在症状出现后的第1周50%-66%的GBS患者存在CSF蛋白增加而白细胞计数正常(蛋白-细胞分离)，在症状出现后第3周大于等于75%的患者存在这一表现。对于CSF细胞计数>50/mm^{3}的患者，应考虑到其他诊断，包括HIV感染。(参见上文'脑脊液分析')

- 电诊断检查对确诊非常有用，对区分是哪类主要变异型GBS也非常有用：脱髓鞘型(AIDP)或轴突型(AMAN)。(参见上文'电诊断检查'和'GBS变异型')

- 检测抗GQ1b的血清IgG抗体有助于MFS的诊断。针对其他糖脂抗体的检测没有临床作用。(参见上文'抗体')

- GBS的鉴别诊断包括其他急性多发性神经病、慢性炎症性脱髓鞘性多发性神经病、脊髓疾病、神经肌肉接头疾病及肌肉疾病。GBS变异型MFS的鉴别诊断包括脑干卒中、Wernicke脑病和脑干脑炎。(参见上文'鉴别诊断'和'Miller Fisher综合征的鉴别诊断')

使用UpToDate临床顾问须遵循用户协议.

参考文献

1. Yuki N, Hartung HP. Guillain-Barré syndrome. N Engl J Med 2012; 366:2294.
2. Sejvar JJ, Baughman AL, Wise M, Morgan OW. Population incidence of Guillain-Barré syndrome: a systematic review and meta-analysis. Neuroepidemiology 2011; 36:123.
3. Ropper AH. The Guillain-Barré syndrome. N Engl J Med 1992; 326:1130.
4. Fokke C, van den Berg B, Drenthen J, et al. Diagnosis of Guillain-Barré syndrome and validation of Brighton criteria. Brain 2014; 137:33.
5. Alshekhlee A, Hussain Z, Sultan B, Katirji B. Guillain-Barré syndrome: incidence and mortality rates in US hospitals. Neurology 2008; 70:1608.
6. Moulin DE, Hagen N, Feasby TE, et al. Pain in Guillain-Barré syndrome. Neurology 1997; 48:328.
7. Ruts L, Drenthen J, Jongen JL, et al. Pain in Guillain-Barre syndrome: a long-term follow-up study. Neurology 2010; 75:1439.
8. Flachenecker P. Autonomic dysfunction in Guillain-Barré syndrome and multiple sclerosis. J Neurol 2007; 254 Suppl 2:II96.
9. Anandan C, Khuder SA, Koffman BM. Prevalence of autonomic dysfunction in hospitalized patients with Guillain-Barré syndrome. Muscle Nerve 2017; 56:331.
10. Zochodne DW. Autonomic involvement in Guillain-Barré syndrome: a review. Muscle Nerve 1994; 17:1145.

11. Hoffmann O, Reuter U, Schielke E, Weber JR. SIADH as the first symptom of Guillain-Barré syndrome. Neurology 1999; 53:1365.
12. Saifudheen K, Jose J, Gafoor VA, Musthafa M. Guillain-Barre syndrome and SIADH. Neurology 2011; 76:701.
13. Ropper AH, Wijdicks EFM, Truax BT. Guillain-Barré syndrome, FA Davis, Philadelphia 1991. p.57.
14. Elahi A, Kelkar P, St Louis EK. Posterior reversible encephalopathy syndrome as the initial manifestation of Guillain-Barré Syndrome. Neurocrit Care 2004; 1:465.
15. Bavikatte G, Gaber T, Eshiett MU. Posterior reversible encephalopathy syndrome as a complication of Guillain-Barré syndrome. J Clin Neurosci 2010; 17:924.
16. Etxeberria A, Lonneville S, Rutgers MP, Gille M. Posterior reversible encephalopathy syndrome as a revealing manifestation of Guillain-Barré syndrome. Rev Neurol (Paris) 2012; 168:283.
17. FISHER M. An unusual variant of acute idiopathic polyneuritis (syndrome of ophthalmoplegia, ataxia and areflexia). N Engl J Med 1956; 255:57.
18. Doets AY, Verboon C, van den Berg B, et al. Regional variation of Guillain-Barré syndrome. Brain 2018; 141:2866.
19. McKhann GM, Cornblath DR, Griffin JW, et al. Acute motor axonal neuropathy: a frequent cause of acute flaccid paralysis in China. Ann Neurol 1993; 33:333.
20. Kimura J. Proximal versus distal slowing of motor nerve conduction velocity in the Guillain-Barré syndrome. Ann Neurol 1978; 3:344.
21. Gordon PH, Wilbourn AJ. Early electrodiagnostic findings in Guillain-Barré syndrome. Arch Neurol 2001; 58:913.
22. Sumner AJ. The physiological basis for symptoms in Guillain-Barré syndrome. Ann Neurol 1981; 9 Suppl:28.
23. Albers JW, Donofrio PD, McGonagle TK. Sequential electrodiagnostic abnormalities in acute inflammatory demyelinating polyradiculoneuropathy. Muscle Nerve 1985; 8:528.
24. Murray NM, Wade DT. The sural sensory action potential in Guillain-Barré syndrome. Muscle Nerve 1980; 3:444.
25. Derksen A, Ritter C, Athar P, et al. Sural sparing pattern discriminates Guillain-Barré syndrome from its mimics. Muscle Nerve 2014; 50:780.
26. Feasby TE, Gilbert JJ, Brown WF, et al. An acute axonal form of Guillain-Barré polyneuropathy. Brain 1986; 109 (Pt 6):1115.
27. Ogawara K, Kuwabara S, Mori M, et al. Axonal Guillain-Barré syndrome: relation to anti-ganglioside antibodies and Campylobacter jejuni infection in Japan. Ann Neurol 2000; 48:624.

28. Ye Y, Wang K, Deng F, Xing Y. Electrophysiological subtypes and prognosis of Guillain-Barré syndrome in northeastern China. Muscle Nerve 2013; 47:68.
29. Ho TW, Mishu B, Li CY, et al. Guillain-Barré syndrome in northern China. Relationship to Campylobacter jejuni infection and anti-glycolipid antibodies. Brain 1995; 118 (Pt 3):597.
30. Gabriel CM. Prognosis in the acute motor axonal form of Guillain-Barré syndrome. J Neurol Neurosurg Psychiatry 2005; 76:622.
31. Ho TW, Li CY, Cornblath DR, et al. Patterns of recovery in the Guillain-Barre syndromes. Neurology 1997; 48:695.
32. Kuwabara S, Yuki N, Koga M, et al. IgG anti-GM1 antibody is associated with reversible conduction failure and axonal degeneration in Guillain-Barré syndrome. Ann Neurol 1998; 44:202.
33. Kokubun N, Nishibayashi M, Uncini A, et al. Conduction block in acute motor axonal neuropathy. Brain 2010; 133:2897.
34. Griffin JW, Li CY, Ho TW, et al. Pathology of the motor-sensory axonal Guillain-Barré syndrome. Ann Neurol 1996; 39:17.
35. Lo YL. Clinical and immunological spectrum of the Miller Fisher syndrome. Muscle Nerve 2007; 36:615.
36. Lee SH, Lim GH, Kim JS, et al. Acute ophthalmoplegia (without ataxia) associated with anti-GQ1b antibody. Neurology 2008; 71:426.
37. Kaymakamzade B, Selcuk F, Koysuren A, et al. Pupillary Involvement in Miller Fisher Syndrome. Neuroophthalmology 2013; 37:111.
38. Chiba A, Kusunoki S, Obata H, et al. Serum anti-GQ1b IgG antibody is associated with ophthalmoplegia in Miller Fisher syndrome and Guillain-Barré syndrome: clinical and immunohistochemical studies. Neurology 1993; 43:1911.
39. Willison HJ, Veitch J, Paterson G, Kennedy PG. Miller Fisher syndrome is associated with serum antibodies to GQ1b ganglioside. J Neurol Neurosurg Psychiatry 1993; 56:204.
40. Fross RD, Daube JR. Neuropathy in the Miller Fisher syndrome: clinical and electrophysiologic findings. Neurology 1987; 37:1493.
41. Phillips MS, Stewart S, Anderson JR. Neuropathological findings in Miller Fisher syndrome. J Neurol Neurosurg Psychiatry 1984; 47:492.
42. Winer JB. Bickerstaff's encephalitis and the Miller Fisher syndrome. J Neurol Neurosurg Psychiatry 2001; 71:433.
43. Odaka M, Yuki N, Hirata K. Anti-GQ1b IgG antibody syndrome: clinical and immunological range. J Neurol Neurosurg Psychiatry 2001; 70:50.
44. Shahrizaila N, Yuki N. Bickerstaff brainstem encephalitis and Fisher syndrome: anti-GQ1b antibody syndrome. J Neurol Neurosurg Psychiatry 2013; 84:576.

45. Ropper AH. Unusual clinical variants and signs in Guillain-Barré syndrome. Arch Neurol 1986; 43:1150.
46. Nagashima T, Koga M, Odaka M, et al. Continuous spectrum of pharyngeal-cervical-brachial variant of Guillain-Barré syndrome. Arch Neurol 2007; 64:1519.
47. Ropper AH. Further regional variants of acute immune polyneuropathy. Bifacial weakness or sixth nerve paresis with paresthesias, lumbar polyradiculopathy, and ataxia with pharyngeal-cervical-brachial weakness. Arch Neurol 1994; 51:671.
48. van den Berg B, Fokke C, Drenthen J, et al. Paraparetic Guillain-Barré syndrome. Neurology 2014; 82:1984.
49. Mericle RA, Triggs WJ. Treatment of acute pandysautonomia with intravenous immunoglobulin. J Neurol Neurosurg Psychiatry 1997; 62:529.
50. Koike H, Atsuta N, Adachi H, et al. Clinicopathological features of acute autonomic and sensory neuropathy. Brain 2010; 133:2881.
51. Wicklein EM, Pfeiffer G, Yuki N, et al. Prominent sensory ataxia in Guillain-Barré syndrome associated with IgG anti-GD1b antibody. J Neurol Sci 1997; 151:227.
52. Susuki K, Koga M, Hirata K, et al. A Guillain-Barré syndrome variant with prominent facial diplegia. J Neurol 2009; 256:1899.
53. Wakerley BR, Yuki N. Isolated facial diplegia in Guillain-Barré syndrome: Bifacial weakness with paresthesias. Muscle Nerve 2015; 52:927.
54. Kim JK, Kim BJ, Shin HY, et al. Acute bulbar palsy as a variant of Guillain-Barré syndrome. Neurology 2016; 86:742.
55. Willison HJ, Jacobs BC, van Doorn PA. Guillain-Barré syndrome. Lancet 2016; 388:717.
56. van den Berg B, Walgaard C, Drenthen J, et al. Guillain-Barré syndrome: pathogenesis, diagnosis, treatment and prognosis. Nat Rev Neurol 2014; 10:469.
57. Nishimoto Y, Odaka M, Hirata K, Yuki N. Usefulness of anti-GQ1b IgG antibody testing in Fisher syndrome compared with cerebrospinal fluid examination. J Neuroimmunol 2004; 148:200.
58. Brannagan TH 3rd, Zhou Y. HIV-associated Guillain-Barré syndrome. J Neurol Sci 2003; 208:39.
59. Hadden RD, Cornblath DR, Hughes RA, et al. Electrophysiological classification of Guillain-Barré syndrome: clinical associations and outcome. Plasma Exchange/Sandoglobulin Guillain-Barré Syndrome Trial Group. Ann Neurol 1998; 44:780.
60. Uncini A, Kuwabara S. Electrodiagnostic criteria for Guillain-Barrè syndrome: a critical revision and the need for an update. Clin Neurophysiol 2012; 123:1487.
61. Byun WM, Park WK, Park BH, et al. Guillain-Barré syndrome: MR imaging findings of the spine in eight patients. Radiology 1998; 208:137.

62. Inoue N, Ichimura H, Goto S, et al. MR imaging findings of spinal posterior column involvement in a case of Miller Fisher syndrome. AJNR Am J Neuroradiol 2004; 25:645.

63. Hattori M, Takada K, Yamada K, et al. [A case of Miller Fisher syndrome with gadolinium-enhancing lesions in the cranial nerves and the cauda equina on magnetic resonance imaging]. Rinsho Shinkeigaku 1999; 39:1054.

64. Fontes CA, Dos Santos AA, Marchiori E. Magnetic resonance imaging findings in Guillain-Barré syndrome caused by Zika virus infection. Neuroradiology 2016; 58:837.

65. Nagaoka U, Kato T, Kurita K, et al. Cranial nerve enhancement on three-dimensional MRI in Miller Fisher syndrome. Neurology 1996; 47:1601.

66. Criteria for diagnosis of Guillain-Barré syndrome. Ann Neurol 1978; 3:565.

67. Asbury AK, Cornblath DR. Assessment of current diagnostic criteria for Guillain-Barré syndrome. Ann Neurol 1990; 27 Suppl:S21.

68. Govoni V, Granieri E, Tola MR, et al. The frequency of clinical variants of Guillain-Barré syndrome in Ferrara, Italy. J Neurol 1999; 246:1010.

69. World Health Organization. Identification and management of Guillain-Barré syndrome in the context of Zika virus. http://apps.who.int/iris/bitstream/10665/204474/1/WHO_ZIKV_MOC_16.4_eng.pdf?ua=1 (Accessed on October 03, 2016).

70. Ruts L, Drenthen J, Jacobs BC, et al. Distinguishing acute-onset CIDP from fluctuating Guillain-Barre syndrome: a prospective study. Neurology 2010; 74:1680.

71. Kissel JT, Mendell JR. Vasculitic neuropathy. Neurol Clin 1992; 10:761.

72. Perry JR, Fung A, Poon P, Bayer N. Magnetic resonance imaging of nerve root inflammation in the Guillain-Barré syndrome. Neuroradiology 1994; 36:139.

专题 5137 版本 26.0.zh-Hans.1.0

图表

Magnetic resonance imaging of 51-year-old woman with Guillain-Barré syndro

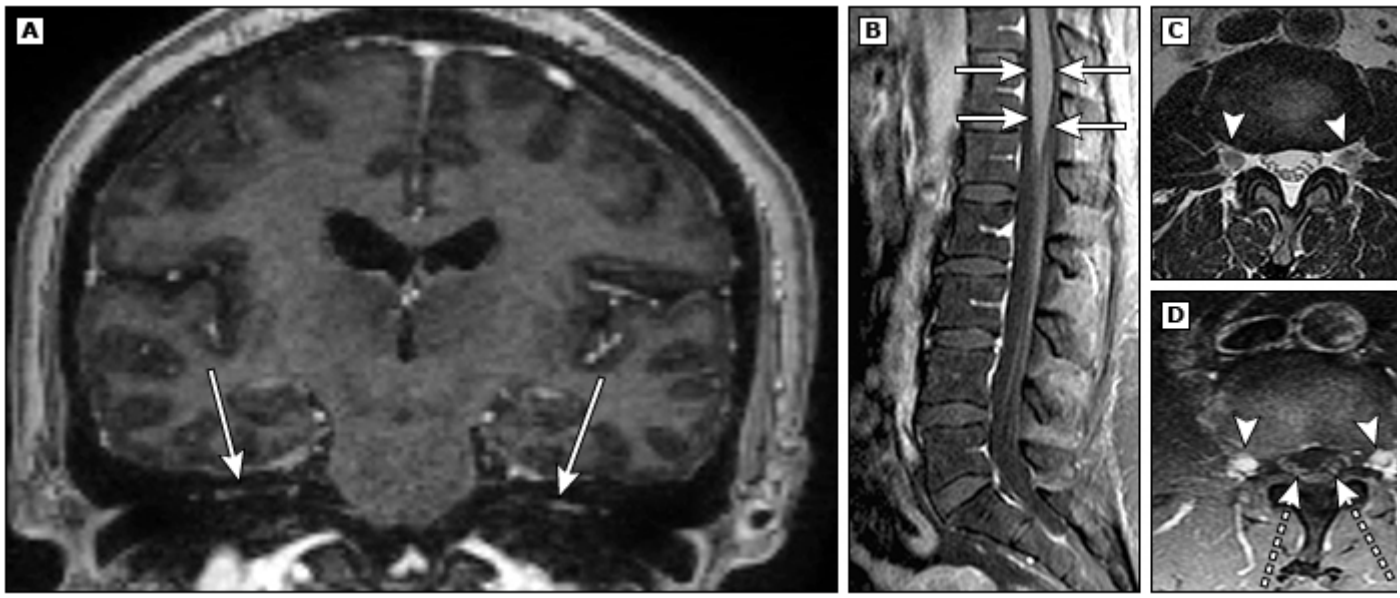

(A) Coronal brain T1 MRI with Gd images showing bilateral facial nerve enhancement (arrows).

(B) Sagittal lumbar spine T1 MRI with Gd showing enhancement in the medullary cone (arrow).

(C) Axial lumbar-spine T2 MRI showing increased signal intensity in the spinal ganglia bilaterally (arrowheads).

(D) Axial lumbar-spine T1 MRI (fast scanning) with Gd showing enhancement of the spinal ganglia (arrowheads) and cauda equina roots (dashed arrows).

Gd: gadolinium contrast; MRI: magnetic resonance imaging.

Reprinted by permission from: Springer: Neuroradiology. Fontes CA, Dos Santos AA, Marchiori E. Magnetic resonance imaging findin in Guillain-Barré syndrome caused by Zika virus infection. Neuroradiology 2016; 58:837. Copyright © 2016. http://link.springer.com/journal/234.

Graphic 114440 Version 5.0

Brighton criteria for case definition of Guillain-Barré syndrome

Level 1 of diagnostic certainty	Level 2 of diagnostic certainty	Level 3 of diagnostic certainty
▪ Bilateral and flaccid weakness of the limbs; **AND** ▪ Decreased or absent deep tendon reflexes in weak limbs; **AND** ▪ Monophasic illness pattern; and interval between onset and nadir of weakness between 12 hours and 28 days; and subsequent clinical plateau; **AND** ▪ Absence of identified alternative diagnosis for weakness; **AND** ▪ Cytoalbuminologic dissociation (ie, elevation of CSF protein level above laboratory normal value and CSF total white cell count <50 cells/microL; **AND** ▪ Electrophysiologic findings consistent with GBS	▪ Bilateral and flaccid weakness of the limbs; **AND** ▪ Decreased or absent deep tendon reflexes in weak limbs; **AND** ▪ Monophasic illness pattern; and interval between onset and nadir of weakness between 12 hours and 28 days; and subsequent clinical plateau; **AND** ▪ Absence of identified alternative diagnosis for weakness; **AND** ▪ CSF total white cell count <50 cells/microL (with or without CSF protein elevation above laboratory normal value); **OR** electrophysiologic studies consistent with GBS if CSF not collected or results not available	▪ Bilateral and flaccid weakness of the limbs; **AND** ▪ Decreased or absent deep tendon reflexes in weak limbs; **AND** ▪ Monophasic illness pattern; and interval between onset and nadir of weakness between 12 hours and 28 days; and subsequent clinical plateau; **AND** ▪ Absence of identified alternative diagnosis for weakness

CSF: cerebrospinal fluid; GBS: Guillain-Barré syndrome.

Reproduced from: Sejvar JJ, Kohl KS, Gidudu J, et al. Guillain-Barré syndrome and Fisher syndrome: case definitions and guidelines for collection, analysis, and presentation of immunization safety data. Vaccine 2011; 29:599. Table used with the permission of Elsevier Inc. All rights reserved.

Graphic 107091 Version 2.0

Differential diagnosis of Guillain-Barré syndrome

Differential diagnosis
Cerebral
Acute disseminated encephalomyelitis (ADEM)
Bilateral strokes
Psychogenic symptoms
Cerebellar
Acute cerebellar ataxia syndrome
Posterior fossa structural lesion
Spinal
Anterior spinal artery syndrome
Compressive myelopathy
Neuromyelitis optica
Poliomyelitis
Transverse myelitis
Other infectious causes of acute myelitis (eg, West Nile virus, coxsackieviruses, echoviruses)
Peripheral nervous system
Acute onset chronic inflammatory demyelinating neuropathy (CIDP)
Critical illness polyneuropathy
Cytomegalovirus-related radiculitis
Diphtheria
HIV-related radiculitis
Leptomeningeal malignancy
Lyme disease
Metabolic and electrolyte disorders (eg, hypoglycemia, hypophosphatemia)
Porphyria
Thiamine deficiency (beriberi)
Tick paralysis
Toxic neuropathy
Vasculitis
Neuromuscular junction
Botulism
Myasthenia gravis

Neuromuscular blocking agents
Muscle disease
Acute inflammatory myopathies (eg, dermatomyositis, polymyositis)
Acute viral myositis
Acute rhabdomyolysis
Critical illness myopathy
Metabolic myopathies (eg, hypokalemic, hyperkalemic)
Mitochondrial myopathies
Periodic paralysis

Data from:

1. *Evans OB. Guillain-Barré syndrome in children. Pediatr Rev 1986; 8:69.*
2. *Jones HR. Childhood Guillain-Barré syndrome: clinical presentation, diagnosis, and therapy. J Child Neurol 1996; 11:4.*
3. *Yuki N, Hartung HP. Guillain-Barré syndrome. N Engl J Med 2012; 366:2294.*
4. *Willison HJ, Jacobs BC, van Doorn PA. Guillain-Barré syndrome. Lancet 2016; 388:717.*

Graphic 80040 Version 7.0

Contributor Disclosures

Francine J Vriesendorp, MD No relevant financial relationship(s) with ineligible companies to disclose. **Jeremy M Shefner, MD, PhD** Grant/Research/Clinical Trial Support: Amylyx [ALS]; Biogen [ALS]; Acorda Therapeutics [ALS]; Cytokinetics Incorporated [ALS]; Mitsubishi Tanabe Pharma America [ALS]; Alexion [ALS]; Medicinova [ALS]; Ionis [ALS]; Alector [ALS]; Orphazyme [ALS]. Consultant/Advisory Boards: Amylyx [ALS]; Apic Biosciences [ALS]; Neurosense [ALS]; Cytokinetics [ALS]; Denali [ALS]; GSK [ALS]; Mitsubishi Tanabe Pharma America [ALS]; Orphazyme [ALS]; Pinteon [ALS]; RRD [ALS]; Swanbio [ALS]; Helixsmith [ALS]; Novartis [ALS]; Sanofi [ALS]; Sawei. All of the relevant financial relationships listed have been mitigated. **Ira N Targoff, MD** Consultant/Advisory Boards: Oklahoma Medical Research Foundation Clinical Immunology Laboratory [Myositis antibody testing]. All of the relevant financial relationships listed have been mitigated. **April F Eichler, MD, MPH** No relevant financial relationship(s) with ineligible companies to disclose.

编辑组会认真审核作者的声明。之间的利益冲突将会通过编辑组对文章以及参考文献的多级审评来解决。 所有的作者都必须提供与文章相关的文献，文章以及文献须严格依循UpToDate 的相关的标准。

利益矛盾的解决方案

→