UpToDate 临床顾问
Official reprint from UpToDate®
www.uptodate.com © 2022 UpToDate, Inc. and/or its affiliates. All Rights Reserved. 京 ICP 证 110182 号 | (京)-经营性-2020-0045

Wolters Kluwer

类癌综合征的治疗

Author: Jonathan R Strosberg, MD
Section Editors: Kenneth K Tanabe, MD, David C Whitcomb, MD, PhD
Deputy Editor: Diane MF Savarese, MD

翻译: 金启辉, 副主任医师

我们的所有专题都会依据新发表的证据和同行评议过程而更新。

文献评审有效期至： 2022-01. | **专题最后更新日期：** 2021-10-28.

There is a newer version of this topic available in English. 该主题有一个新的英文版本。

引言

类癌肿瘤是起源于消化道、肺或罕见原发部位(如肾脏或卵巢)的神经内分泌肿瘤(neuroendocrine tumor, NET)。“类癌”一词通常意味着组织学高分化，极少用于描述高级别或低分化的神经内分泌癌。(参见 “消化系统起源的神经内分泌肿瘤的病理学、分类与分级”，关于‘病理学、肿瘤分类及命名’一节)

类癌综合征是指由某些NET分泌的多种激素所介导的一系列症状(表 1)[1]。两种最常见的表现是皮肤潮红和腹泻(表 2)。症状与血清5-羟色胺或其代谢产物尿5-羟吲哚乙酸(5-hydroxyindoleacetic acid, 5-HIAA)水平升高相关。(参见 “类癌综合征的临床特征”)

类癌危象是类癌综合征的一种危及生命的表现形式，由肿瘤释放过量生物活性化合物导致，可能由肿瘤处理(活检或手术)或由麻醉触发。

超过90%的类癌综合征患者有转移性病变(通常为肝转移)以及小肠远端或结肠近端(中肠)的原发性肿瘤。罕见例外为支气管和卵巢NET，它们将激素直接释放入体循环，因此可在未转移的情况下引起症状。此时，与支气管NET相关的类癌综合征常常不典型，皮肤潮红和/或出汗发作可能伴有其他症状，例如震颤、眶周水肿、流泪、流涎和水肿。(参见 “类癌综合征的临床特征”，关于‘肺NET综合征变异型’一节)

本专题将概述有类癌综合征症状的患者的治疗。类癌综合征的诊断，不同部位NET的放射学分期、肿瘤定位、组织学评估，以及局限性和转移性NET患者的表现、治疗、预后和治疗后监测详见其他

专题。(参见 “类癌综合征的诊断和肿瘤定位”和 “消化系统起源的神经内分泌肿瘤的病理学、分类与分级”，关于‘病理学、肿瘤分类及命名’一节和 “非转移性高分化胃肠道神经内分泌肿瘤(类癌)的分期、治疗及治疗后监测”和 “转移性高分化胃肠胰神经内分泌肿瘤：临床表现、预后、影像学检查及生化监测”和 “转移性胃肠胰神经内分泌肿瘤：控制肿瘤生长和激素分泌过多症状的局部治疗方案”，关于‘手术切除’一节)

生长抑素类似物治疗

生长抑素是含14个氨基酸的肽，能抑制多种激素分泌，其作用机制是与大部分NET上表达的生长抑素受体结合[2]。近80%的高分化胃肠道NET表达生长抑素受体，通过基于生长抑素受体的诊断性成像可以确定，例如使用放射性标记的生长抑素类似物奥曲肽[铟111(111-In)喷曲肽(OctreoScan)]扫描，或者镓Ga-68 DOTATATE(或镓Ga-68 DOTATOC)PET/CT。但在试用生长抑素类似物治疗症状性类癌综合征患者之前，是否有必要采用上述影像学检查尚存争议。(参见 “转移性高分化胃肠胰神经内分泌肿瘤：临床表现、预后、影像学检查及生化监测”，关于‘基于生长抑素受体的成像技术’一节)

因为生长抑素类似物奥曲肽和兰瑞肽会与肿瘤细胞上的生长抑素受体结合，故能高效抑制5-羟色胺和其他血管活性物质的释放。在超过80%的类癌综合征患者中，皮肤潮红和腹泻显著改善[3]。

症状性类癌综合征的初始治疗可以皮下给予短效奥曲肽。一种可供患者自己或照料者注射的短效奥曲肽注射笔(octreotide pen，2500μg/mL)已获得批准，用于初始治疗与类癌综合征相关的重度腹泻/皮肤潮红发作。但除非患者的症状严重，通常我们初始给予长效释放(long-acting release, LAR)的奥曲肽，而非短效皮下奥曲肽。我们通常初始给予20-30mg的长效奥曲肽(Sandostatin LAR)，每4周1次，肌内给药[4]。

对于症状难治的患者，可能需要增加生长抑素类似物的剂量或给药频率，或者补充短效奥曲肽[4,5]。例如，若患者自述在4周的生长抑素类似物治疗周期末症状加重，则改为每3周给药可能有益。尚不清楚将剂量增至药品说明书剂量的2倍以上是否有益。短效奥曲肽的典型剂量范围为200-500μg，一日不超过3次。短效奥曲肽也有预装注射笔的剂型，浓度为2500μg/mL。

兰瑞肽长效制剂(索马杜林长效制剂，即Somatuline Depot)也可每月一次注射给药，剂量为一次60-120mg，每4周1次[6]。对于治疗类癌综合征，兰瑞肽的临床疗效和耐受性似乎与奥曲肽相似[7-14]。一项III期随机试验在类癌综合征患者中比较了长效兰瑞肽和安慰剂，结果显示，与安慰剂相比，兰瑞肽显著减少对短效生长抑素类似物注射剂的需要[13,14]。

奥曲肽和兰瑞肽通常都有很好的耐受性。少数情况下，患者可能出现恶心、腹部不适、腹胀和/或脂肪泻，这些症状常发生在开始治疗后的最初几周内，此后，症状缓解。胰源性吸收不良可能是促成因素，可通过补充胰酶来缓解。生长抑素类似物的另一个作用是抑制胆囊收缩，可导致胆石或胆泥。因此，对于因其他原因接受腹部手术的患者，有时推荐预防性胆囊切除术[15]。

抗增殖作用 — 生长抑素类似物奥曲肽和兰瑞肽的研发初衷是为了控制类癌综合征。III期随机试验已经证实这两种药物均可抑制肿瘤生长[16,17]。相关内容详见其他专题。(参见 “转移性高分化胃肠神

经内分泌(类癌)肿瘤：控制肿瘤生长的全身性治疗方法”、关于‘生长抑素类似物’一节和 “转移性高分化胃肠神经内分泌(类癌)肿瘤：控制肿瘤生长的全身性治疗方法”)

针对肝脏的治疗

在没有弥漫性双叶肝脏转移、肝功能损害和肝外广泛转移的情况下，常考虑采用肝切除术来治疗潜在可切除的肝转移。肝切除术也可缓解由肿瘤团块或类癌综合征引起的症状。为防止由麻醉和/或肿瘤处理引起的类癌危象，术前和术中奥曲肽治疗非常重要。(参见下文‘类癌危象的预防和治疗’)

肝切除术一般仅用于至少90%的病灶能被成功切除或消融的患者。相关内容详见其他专题。(参见 “转移性胃肠胰神经内分泌肿瘤：控制肿瘤生长和激素分泌过多症状的局部治疗方案”、关于‘手术切除’一节)

肝动脉栓塞术常用于具有肝脏为主的转移性病变且无法手术切除的患者。广泛肝转移患者中的栓塞术常常是肝叶栓塞，而不是高选择性的栓塞。全肝栓塞术通常需要分2-3次完成。非对照试验显示，多达75%的NET肝转移患者中皮肤潮红和腹泻症状明显改善[18-21]。栓塞术可单独使用微球(单纯栓塞)或加用混合化疗药物(化疗栓塞)。尚无证据表明化疗栓塞的结局优于单纯栓塞，尤其是治疗通常化疗抵抗的中肠NET转移时(与胰腺NET相比)。肝栓塞的短期副作用包括腹痛、发热、恶心/呕吐和乏力。类癌综合征患者应在栓塞之前和之后接受预防性奥曲肽治疗以降低类癌危象的风险。

目前，用钇-90(^{90}Y)标记的树脂微球或玻璃微球进行放疗栓塞的经验有限，但在日益增加。该方法减轻了约半数功能性NET患者的症状[22,23]。然而，由于缺乏随机试验，所以难以得知何时选择这种方法而非其他栓塞方法。尤其是尚未充分了解长期放疗栓塞诱导性肝病(radioembolization-induced liver disease, REILD)的风险。(参见 “转移性胃肠胰神经内分泌肿瘤：控制肿瘤生长和激素分泌过多症状的局部治疗方案”、关于‘肝动脉栓塞’一节)

难治性症状的治疗

特罗司他 — 目前认为类癌综合征在很大程度上由5-羟色胺分泌引起。色氨酸羟化酶介导了色氨酸转化为5-羟色胺过程中的限速步骤(图 1)。一种口服色氨酸羟化酶抑制剂特罗司他乙酯可与生长抑素类似物联用，以控制类癌综合征相关腹泻。其获批依据来自TELESTAR试验，该试验将135例有类癌综合征病史的患者分为三组，他们正接受生长抑素类似物治疗但腹泻未得到控制(每日排便≥4次)，比较了12周口服2种不同剂量的特罗司他(一次250mg或500mg，一日3次)与安慰剂[24]。与安慰剂组相比，特罗司他治疗组(两种剂量之一)的大便频次逐渐下降，这种下降具有统计学意义。250mg特罗司他治疗组、500mg特罗司他治疗组与安慰剂组相比，12周每日大便频次的算术均值分别较基线时降低1.7、2.1和0.9。特罗司他组的尿5-HIAA(5-羟色胺的代谢产物)也显著下降；到第12周时，250mg和500mg特罗司他组的平均尿5-HIAA水平分别降低40mg/24h和57.7mg/24h，而同期安慰剂组则增加11.5mg/24h。出现皮肤潮红或腹部不适的患者数量极少，因此无法确定这些终点的变化。总体而言，该药的耐受性良好。500mg特罗司他治疗组与250mg特罗司他治疗组或安慰剂组

相比，前者恶心的发生率更高(31% vs 13%和11%)，而且抑郁相关不良事件的发生率也更高(16% vs 7%和7%)。

以这些结果作为主要依据，美国FDA已批准特罗司他与生长抑素类似物治疗联用，以治疗单用生长抑素类似物治疗控制不佳的类癌综合征相关腹泻的成人[25]。推荐剂量为一次250mg，一日3次，与食物同服[26]。

类癌综合征患者皮肤潮红与多种血管活性物质的产生有关，尚不清楚特罗司他对该症状有无显著影响。另一方面，有观点认为类癌性心脏病与5-羟色胺循环水平较高直接相关。虽然目前只有个案佐证特罗司他可抑制类癌性心脏病，但对于早期证据显示类癌性心脏病且5-羟色胺循环水平较高的患者，使用该药仍是合理做法，即使不用该药也能控制腹泻。

干扰素 — 对于接受生长抑素类似物治疗的患者，控制类癌综合征的难治性症状的另一种选择是IFNa[27]。干扰素通过刺激T细胞、诱导细胞周期停滞和抑制血管生成，来发挥抗肿瘤作用。

回顾性病例系列研究显示，在40%-50%的生长抑素类似物难治患者中，单用小剂量IFNa(即300万-500万单位，一周最多3-5次)会减轻由激素分泌过多引起的症状，如潮红和腹泻[28]。客观肿瘤消退较为罕见[29]。遗憾的是，IFNa针对NET的益处有时被严重影响日常活动能力的毒性作用所抵消，包括乏力、抑郁和流感样症状。故极少使用IFNa，一般仅用于难治性NET。(参见 “转移性高分化胃肠神经内分泌(类癌)肿瘤：控制肿瘤生长的全身性治疗方法”，关于‘干扰素’一节)

止泻药 — 洛哌丁胺和/或地芬诺酯-阿托品(Lomotil)等止泻药可用于控制顽固性腹泻。对于较严重的腹泻，可以开具阿片类镇痛剂和阿片酊。一些报道表明，对于生长抑素类似物治疗失败的类癌综合征患者，5-羟色胺受体拮抗剂(如昂丹司琼)能够减轻腹泻[30-32]。

应考虑到腹泻的其他原因。如上所述，对于长期生长抑素类似物治疗引起的症状性脂肪吸收不良和脂肪泻，补充胰酶可能有效。(参见上文‘生长抑素类似物治疗’)

已接受远端小肠切除术的患者经常发生胆汁吸收不良和胆盐诱导的腹泻，可以用胆汁酸螯合剂治疗，如考来烯胺或考来替泊[33]。对于右半结肠切除术后有顽固性腹泻的任何患者，胆汁酸螯合剂尝试性治疗是合理的。

全身性治疗

依维莫司 — 有少数关于依维莫司在控制类癌综合征相关症状方面的益处的资料，依维莫司是雷帕霉素机能靶点(mechanistic target of rapamycin, mTOR，旧称雷帕霉素哺乳动物靶点)抑制剂。大部分相关信息来自小型回顾性病例系列研究和病例报告[34,35]。需注意，腹泻是依维莫司的常见副作用。

RADIANT 2 III期研究在有类癌综合征史的转移性NET患者中比较了依维莫司+奥曲肽LAR与安慰剂+奥曲肽LAR，结果显示依维莫司组尿5-HIAA排泄水平改善的患者比例略微更高(61% vs 54%)，但未提供类癌综合征引起症状的相关信息[36]。该研究的主要终点是依维莫司组的无进展生存期显著改善，但未达到主要终点。(参见 “转移性高分化胃肠神经内分泌(类癌)肿瘤：控制肿瘤生长的全身性治疗方法”，关于‘分子靶向治疗’一节)

177-镥(Lu)dotatate(肽受体放射性配体治疗) — 放射性标记的生长抑素类似物可用于靶向放射表达生长抑素受体的肿瘤。关于放射性标记生长抑素类似物的单组研究表明，奥曲肽难治的类癌综合征患者通过该治疗获得了较高的症状缓解率[37]。

III期NETTER-1研究将231例进展转移性中肠NET患者随机分至177-Lu-dotatate加奥曲肽LAR 30mg组或大剂量奥曲肽组(每4周给予60mg)。基于欧洲癌症研究和治疗组织(European Organisation for Research and Treatment of Cancer, EORTC)问卷的健康相关生命质量(health-related quality of life, HRQOL)结局分析显示，177-Lu-dotatate组的HRQOL恶化时间推迟且具有临床和统计学意义，恶化时间推迟的领域包括总体健康状况、身体机能、角色功能和有临床意义的症状，尤其是腹泻[38]。皮肤潮红的恶化时间无明显变化。(参见 “转移性高分化胃肠胰神经内分泌肿瘤：临床表现、预后、影像学检查及生化监测”，关于‘基于生长抑素受体的成像技术’一节和 “转移性高分化胰腺神经内分泌瘤：控制肿瘤生长及激素分泌过多相关症状的全身性治疗方法”，关于‘放射性核素标记的生长抑素类似物’一节和 “转移性高分化胃肠神经内分泌(类癌)肿瘤：控制肿瘤生长的全身性治疗方法”，关于‘放射性标记生长抑素类似物’一节)

类癌危象的预防和治疗

所有存在类癌综合征和/或无类癌综合征但尿5-HIAA水平升高的患者都应接受预防性和术中奥曲肽治疗。若肿瘤不产生5-羟色胺，如直肠NET、大多数胰腺NET或局限性中肠NET，则无需预防性使用奥曲肽。

类癌危象是一种危及生命的类癌综合征，可能由肿瘤操作(如活检或手术)或麻醉触发[39]。据报道，其较少发生在化疗、肝动脉栓塞或放射性核素治疗后，主要发生在有广泛肿瘤病灶的患者中[40-47]。

类癌危象由肿瘤释放过量生物活性化合物导致(表 1)。主要症状是血压大幅波动，以低血压为主。

在任何外科操作过程中，尤其是肝转移灶切除术，应该备有奥曲肽。切除术前给予奥曲肽(静脉或皮下给予300-500μg)能降低类癌危象的发生率，常常推荐用于有类癌综合征病史且需行外科操作的患者[48-51]。(参见 “转移性胃肠胰神经内分泌肿瘤：控制肿瘤生长和激素分泌过多症状的局部治疗方案”，关于‘类癌危象的预防和治疗’一节)

尽管术前预防性使用了奥曲肽，肝转移患者仍可能出现术中并发症。术中，应根据需要重复使用奥曲肽，以防止类癌组织释放生物活性介质导致的低血压。由于肾上腺素能药物在这些患者中的反常作用(见下文)，不应将其用作支持血压的一线药物。

尚不清楚**无**类癌综合征的患者在外科切除术前是否需要预防性使用奥曲肽。至少2个关于预防性使用奥曲肽的已发表指南推荐功能性NET患者接受该治疗，这提示临床上无功能肿瘤的患者没有风险，且不需要预防性使用奥曲肽[50,51]。

另一方面，其他报道提示，在没有类癌综合征的情况下仍可发生类癌危象，这些报道已对上述推荐提出质疑[52,53]。

我们认为，对于没有类癌综合征相符症状的所有转移性中肠NET患者，术前均应测定尿5-HIAA水平。对于所有有类癌综合征和/或尿5-HIAA水平升高的患者，均应术前预防性使用和术中使用奥曲肽。若肿瘤不产生5-羟色胺，例如直肠NET、大多数胰腺NET或局限性中肠NET，则无需预防性使用奥曲肽。

当类癌危象发生时，其治疗方法不同于其他原因所致的急性术中低血压。单纯的液体复苏通常不能缓解症状[40,54,55]。钙和儿茶酚胺类可能促使介质从肿瘤中释放，会加重类癌综合征，而非减轻[45]。应该通过静脉输注奥曲肽(500-1000μg)来支持血压，也可按50-200μg/h的速度持续静脉滴注奥曲肽[40,56]。

类癌性心脏病

不足一半的类癌综合征患者会发生类癌性心脏病。循环中的高浓度5-羟色胺是主要潜在原因。在类癌综合征患者中，有类癌性心脏病的患者血清5-羟色胺水平和尿5-HIAA排泄水平高于无心脏病的患者。(参见 “类癌性心脏病”，关于‘病理生理学’一节)

类癌性心脏病变的特征是通常累及心脏右侧的心内膜斑块样纤维增厚，常造成三尖瓣和肺动脉瓣瓣叶的回缩和固定(图片 1)。三尖瓣反流几乎普遍存在于类癌性心脏病患者，三尖瓣狭窄、肺动脉瓣反流和肺动脉瓣狭窄也可能发生。所造成的右心衰可引起严重并发症和死亡。(参见 “类癌性心脏病”，关于‘临床表现’一节)

左心病变见于不足10%的患者中，几乎总与心房右向左分流有关，例如卵圆孔未闭。这使得富含5-羟色胺的血液不经过肺毛细血管而直接进入左心腔。

因为证据提示5-羟色胺或其某种代谢产物在类癌性心脏病的形成过程中发挥致病作用，所以生长抑素类似物和其他减少循环中5-羟色胺水平的治疗可能会降低类癌性心脏病发生的风险，而且这些药物可能会抑制现有疾病的进展。但尚无证据表明药物治疗可逆转瓣膜损伤。(参见 “类癌性心脏病”，关于‘类癌综合征的治疗’一节)

所有类癌综合征患者都应接受心脏瓣膜病或心力衰竭症状及体征的临床评估，至少一年1次。我们认为所有存在右心瓣膜病或心力衰竭症状或体征的患者都应接受超声心动图检查。类癌综合征患者术前也应进行超声心动图检查。

对于没有心脏瓣膜病和心力衰竭但面临风险的患者，类癌性心脏病的筛查指南正在制定中，不同主要学会指南的推荐各异[57]。对于多数类癌综合征患者，我们建议定期实施超声心动图检查，不过尚未确定最佳频率。另一种方法是监测N-末端脑型利钠肽前体(N-terminal pro-brain natriuretic peptide, NT-proBNP)的血清水平。一些指南建议每6个月检测1次NT-proBNP血清水平，并建议血清水平升高至260ng/mL以上的患者应接受超声心动图检查[58]。相关内容详见其他专题。(参见 “类癌性心脏病”，关于‘何时及如何开始类癌性心脏病检查’一节)

需注意，类癌性心脏病在血5-羟色胺或尿5-HIAA轻度升高的患者中罕见，我们通常只在5-羟色胺或5-HIAA显著升高(即>5倍正常值上限)的类癌综合征患者中每年进行筛查。(参见 “类癌性心脏病”，关于‘超声心动图’一节)

在类癌性心脏病患者中，瓣膜置换术(通常为三尖瓣及肺动脉瓣的双瓣膜置换术)可防止进展为明确的心力衰竭。(参见 “类癌性心脏病”，关于‘瓣膜干预治疗’一节)

学会指南链接

部分国家及地区的学会指南和政府指南的链接参见其他专题。

患者教育

UpToDate提供两种类型的患者教育资料：“基础篇”和“高级篇”。基础篇通俗易懂，相当于5-6年级阅读水平(美国)，可以解答关于某种疾病患者可能想了解的4-5个关键问题；基础篇更适合想了解疾病概况且喜欢阅读简短易读资料的患者。高级篇篇幅较长，内容更深入详尽；相当于10-12年级阅读水平(美国)，适合想深入了解并且能接受一些医学术语的患者。

以下是与此专题相关的患者教育资料。我们建议您以打印或电子邮件的方式给予患者。(您也可以通过检索“患者教育”和关键词找到更多相关专题内容。)

- 基础篇(参见 “患者教育：类癌综合征(基础篇)”)

总结与推荐

- 类癌综合征是指由某些神经内分泌肿瘤(NET)产生的多种激素所介导的一系列症状(表 1)[1]。两种最常见的表现是皮肤潮红和腹泻(表 2)。超过90%的类癌综合征患者有转移性病变(通常为肝转移)和中肠原发性肿瘤。(参见 “类癌综合征的临床特征”和‘引言’)

- 类癌危象是类癌综合征的一种危及生命的表现形式，由肿瘤释放过量生物活性化合物导致，可能由肿瘤处理(如，活检、栓塞术或手术)或麻醉触发，主要发生在血清5-羟色胺或尿5-羟吲哚乙酸(5-HIAA)显著升高的患者。

治疗

- 生长抑素类似物奥曲肽和兰瑞肽可高效控制NET相关症状。对于有类癌综合征症状的患者，我们推荐用生长抑素类似物开始治疗(**Grade 1A**)。(参见上文‘生长抑素类似物治疗’)

  我们通常使用长效释放(LAR)奥曲肽(每4周给予30mg)或长效兰瑞肽(每4周给予120mg)开始治疗，但也可考虑给予更低的起始剂量，如奥曲肽20mg或兰瑞肽90mg。

- 针对肝脏的治疗包括外科切除术或肝栓塞术，可明显减轻有肝脏为主转移性病变的类癌综合征患者的病情。(参见上文'针对肝脏的治疗')

- 皮肤潮红和/或腹泻持续存在或反复出现的患者可获益于更大剂量或更频繁给药的长效生长抑素类似物。(参见上文'难治性症状的治疗')

- 对于生长抑素类似物难治的类癌综合征腹泻患者，我们建议使用特罗司他(**Grade 2A**)。(参见上文'特罗司他')

- 虽然加用干扰素可缓解类癌综合征的难治性症状，但有时会产生严重影响日常活动能力的毒性，这可抵消加用干扰素的益处。(参见上文'干扰素')

- 相比大剂量奥曲肽，放射性标记的生长抑素类似物177-Lu dotatate能显著推迟腹泻和其他生命质量指标的恶化时间。(参见上文'177-镥(Lu)dotatate(肽受体放射性配体治疗)')

- 依维莫司能降低尿5-HIAA水平。但仅有小型研究和病例报告报道了其对类癌综合征症状的作用，且腹泻是该药的常见副作用。(参见上文'依维莫司')

- 顽固性腹泻患者使用洛哌丁胺等止泻药有益。(参见上文'止泻药')

- 对于因转移性NET接受手术、有类癌综合征病史或无类癌综合征但尿5-HIAA水平升高的患者，我们推荐术前预防性皮下或静脉给予奥曲肽，以降低类癌危象的发生率(**Grade 1B**)。若患者有类癌综合征和广泛肿瘤病灶，我们也推荐在肝动脉栓塞术前预防性使用奥曲肽(**Grade 1B**)。(参见上文'类癌危象的预防和治疗')

- 类癌性心脏病可发生在循环5-羟色胺水平长期严重升高的患者，通常以右侧心脏瓣膜(三尖瓣和肺动脉瓣)纤维化为特征。虽然有些指南提倡对所有类癌综合征患者行超声心动图检查，但我们推荐仅对下列患者行超声心动图评估：血清5-羟色胺/尿5-HIAA水平明显升高(>5倍正常上限)的患者，有类癌性心脏病临床症状/体征的患者，或计划接受外科大手术的患者。(参见上文'类癌性心脏病')

致谢—UpToDate的编辑人员感谢Stephen Goldfinger, MD对本专题早期版本做出的贡献。

使用UpToDate临床顾问须遵循用户协议.

参考文献

1. Kulke MH, Mayer RJ. Carcinoid tumors. N Engl J Med 1999; 340:858.
2. Reubi JC, Kvols LK, Waser B, et al. Detection of somatostatin receptors in surgical and percutaneous needle biopsy samples of carcinoids and islet cell carcinomas. Cancer Res 1990; 50:5969.
3. Kvols LK, Moertel CG, O'Connell MJ, et al. Treatment of the malignant carcinoid syndrome. Evaluation of a long-acting somatostatin analogue. N Engl J Med 1986; 315:663.

4. Rubin J, Ajani J, Schirmer W, et al. Octreotide acetate long-acting formulation versus open-label subcutaneous octreotide acetate in malignant carcinoid syndrome. J Clin Oncol 1999; 17:600.
5. Strosberg J, Weber J, Feldman M, et al. Above-Label Doses of Octreotide-LAR in Patients With Metastatic Small Intestinal Carcinoid Tumors. Gastrointest Cancer Res 2013; 6:81.
6. Ruszniewski P, Ducreux M, Chayvialle JA, et al. Treatment of the carcinoid syndrome with the longacting somatostatin analogue lanreotide: a prospective study in 39 patients. Gut 1996; 39:279.
7. Faiss S, Räth U, Mansmann U, et al. Ultra-high-dose lanreotide treatment in patients with metastatic neuroendocrine gastroenteropancreatic tumors. Digestion 1999; 60:469.
8. Wymenga AN, Eriksson B, Salmela PI, et al. Efficacy and safety of prolonged-release lanreotide in patients with gastrointestinal neuroendocrine tumors and hormone-related symptoms. J Clin Oncol 1999; 17:1111.
9. O'Toole D, Ducreux M, Bommelaer G, et al. Treatment of carcinoid syndrome: a prospective crossover evaluation of lanreotide versus octreotide in terms of efficacy, patient acceptability, and tolerance. Cancer 2000; 88:770.
10. Ducreux M, Ruszniewski P, Chayvialle JA, et al. The antitumoral effect of the long-acting somatostatin analog lanreotide in neuroendocrine tumors. Am J Gastroenterol 2000; 95:3276.
11. Faiss S, Pape UF, Böhmig M, et al. Prospective, randomized, multicenter trial on the antiproliferative effect of lanreotide, interferon alfa, and their combination for therapy of metastatic neuroendocrine gastroenteropancreatic tumors--the International Lanreotide and Interferon Alfa Study Group. J Clin Oncol 2003; 21:2689.
12. Khan MS, El-Khouly F, Davies P, et al. Long-term results of treatment of malignant carcinoid syndrome with prolonged release Lanreotide (Somatuline Autogel). Aliment Pharmacol Ther 2011; 34:235.
13. Vinik AI, Wolin EM, Liyanage N, et al. EVALUATION OF LANREOTIDE DEPOT/AUTOGEL EFFICACY AND SAFETY AS A CARCINOID SYNDROME TREATMENT (ELECT): A RANDOMIZED, DOUBLE-BLIND, PLACEBO-CONTROLLED TRIAL. Endocr Pract 2016; 22:1068.
14. Fisher GA Jr, Wolin EM, Liyanage N, et al. Patient-Reported Symptom Control of Diarrhea and Flushing in Patients with Neuroendocrine Tumors Treated with Lanreotide Depot/Autogel: Results from a Randomized, Placebo-Controlled, Double-Blind and 32-Week Open-Label Study. Oncologist 2018; 23:16.
15. Strosberg JR, Cheema A, Kvols LK. A review of systemic and liver-directed therapies for metastatic neuroendocrine tumors of the gastroenteropancreatic tract. Cancer Control 2011; 18:127.

16. Rinke A, Müller HH, Schade-Brittinger C, et al. Placebo-controlled, double-blind, prospective, randomized study on the effect of octreotide LAR in the control of tumor growth in patients with metastatic neuroendocrine midgut tumors: a report from the PROMID Study Group. J Clin Oncol 2009; 27:4656.
17. Caplin ME, Pavel M, Ćwikła JB, et al. Lanreotide in metastatic enteropancreatic neuroendocrine tumors. N Engl J Med 2014; 371:224.
18. Ruszniewski P, Malka D. Hepatic arterial chemoembolization in the management of advanced digestive endocrine tumors. Digestion 2000; 62 Suppl 1:79.
19. Strosberg JR, Choi J, Cantor AB, Kvols LK. Selective hepatic artery embolization for treatment of patients with metastatic carcinoid and pancreatic endocrine tumors. Cancer Control 2006; 13:72.
20. Gupta S, Yao JC, Ahrar K, et al. Hepatic artery embolization and chemoembolization for treatment of patients with metastatic carcinoid tumors: the M.D. Anderson experience. Cancer J 2003; 9:261.
21. Eriksson BK, Larsson EG, Skogseid BM, et al. Liver embolizations of patients with malignant neuroendocrine gastrointestinal tumors. Cancer 1998; 83:2293.
22. King J, Quinn R, Glenn DM, et al. Radioembolization with selective internal radiation microspheres for neuroendocrine liver metastases. Cancer 2008; 113:921.
23. Cao CQ, Yan TD, Bester L, et al. Radioembolization with yttrium microspheres for neuroendocrine tumour liver metastases. Br J Surg 2010; 97:537.
24. Kulke MH, Hörsch D, Caplin ME, et al. Telotristat Ethyl, a Tryptophan Hydroxylase Inhibitor for the Treatment of Carcinoid Syndrome. J Clin Oncol 2017; 35:14.
25. http://www.fda.gov/NewsEvents/Newsroom/PressAnnouncements/ucm544035.htm (Accessed on March 03, 2017).
26. http://www.xermelo.com/Media/Default/pdfs/Product_Info_telotristat_etiprate.pdf (Accessed on March 03, 2017).
27. Oberg K, Funa K, Alm G. Effects of leukocyte interferon on clinical symptoms and hormone levels in patients with mid-gut carcinoid tumors and carcinoid syndrome. N Engl J Med 1983; 309:129.
28. Frank M, Klose KJ, Wied M, et al. Combination therapy with octreotide and alpha-interferon: effect on tumor growth in metastatic endocrine gastroenteropancreatic tumors. Am J Gastroenterol 1999; 94:1381.
29. Yao JC, Guthrie K, Moran C, et al. SWOG S0518: Phase III prospective randomized comparison of depot octreotide plus interferon alpha-2b versus depot octreotide plus bevacizumab (NSC #704865) in advanced, poor prognosis carcinoid patients (NCT00569127). J Clin Oncol 2015; 33S: ASCO #4004.

30. Wymenga AN, de Vries EG, Leijsma MK, et al. Effects of ondansetron on gastrointestinal symptoms in carcinoid syndrome. Eur J Cancer 1998; 34:1293.

31. Kiesewetter B, Raderer M. Ondansetron for diarrhea associated with neuroendocrine tumors. N Engl J Med 2013; 368:1947.

32. Kiesewetter B, Duan H, Lamm W, et al. Oral Ondansetron Offers Effective Antidiarrheal Activity for Carcinoid Syndrome Refractory to Somatostatin Analogs. Oncologist 2019; 24:255.

33. Westergaard H. Bile Acid malabsorption. Curr Treat Options Gastroenterol 2007; 10:28.

34. Bainbridge HE, Larbi E, Middleton G. Symptomatic Control of Neuroendocrine Tumours with Everolimus. Horm Cancer 2015; 6:254.

35. Capdevila J, Díez Miranda I, Obiols G, Tabernero J. Control of carcinoid syndrome with everolimus. Ann Oncol 2011; 22:237.

36. Pavel ME, Hainsworth JD, Baudin E, et al. Everolimus plus octreotide long-acting repeatable for the treatment of advanced neuroendocrine tumours associated with carcinoid syndrome (RADIANT-2): a randomised, placebo-controlled, phase 3 study. Lancet 2011; 378:2005.

37. Bushnell DL Jr, O'Dorisio TM, O'Dorisio MS, et al. 90Y-edotreotide for metastatic carcinoid refractory to octreotide. J Clin Oncol 2010; 28:1652.

38. Strosberg J, Wolin E, Chasen B, et al. Health-Related Quality of Life in Patients With Progressive Midgut Neuroendocrine Tumors Treated With 177Lu-Dotatate in the Phase III NETTER-1 Trial. J Clin Oncol 2018; 36:2578.

39. Woodside KJ, Townsend CM Jr, Mark Evers B. Current management of gastrointestinal carcinoid tumors. J Gastrointest Surg 2004; 8:742.

40. Warner RR, Mani S, Profeta J, Grunstein E. Octreotide treatment of carcinoid hypertensive crisis. Mt Sinai J Med 1994; 61:349.

41. Davì MV, Bodei L, Francia G, et al. Carcinoid crisis induced by receptor radionuclide therapy with 90Y-DOTATOC in a case of liver metastases from bronchial neuroendocrine tumor (atypical carcinoid). J Endocrinol Invest 2006; 29:563.

42. Majeed F, Porter TR, Tarantolo S, et al. Carcinoid crisis and reversible right ventricular dysfunction after embolization in untreated carcinoid syndrome. Eur J Echocardiogr 2007; 8:386.

43. Gillams A, Cassoni A, Conway G, Lees W. Radiofrequency ablation of neuroendocrine liver metastases: the Middlesex experience. Abdom Imaging 2005; 30:435.

44. Kharrat HA, Taubin H. Carcinoid crisis induced by external manipulation of liver metastasis. J Clin Gastroenterol 2003; 36:87.

45. Vaughan DJ, Brunner MD. Anesthesia for patients with carcinoid syndrome. Int Anesthesiol Clin 1997; 35:129.

46. Gates J, Hartnell GG, Stuart KE, Clouse ME. Chemoembolization of hepatic neoplasms: safety, complications, and when to worry. Radiographics 1999; 19:399.

47. Lewis MA, Jaramillo S, Roberts L, et al. Hepatic artery embolization for neuroendocrine tumors: postprocedural management and complications. Oncologist 2012; 17:725.

48. Kinney MA, Warner ME, Nagorney DM, et al. Perianaesthetic risks and outcomes of abdominal surgery for metastatic carcinoid tumours. Br J Anaesth 2001; 87:447.

49. Veall GR, Peacock JE, Bax ND, Reilly CS. Review of the anaesthetic management of 21 patients undergoing laparotomy for carcinoid syndrome. Br J Anaesth 1994; 72:335.

50. Boudreaux JP, Klimstra DS, Hassan MM, et al. The NANETS consensus guideline for the diagnosis and management of neuroendocrine tumors: well-differentiated neuroendocrine tumors of the Jejunum, Ileum, Appendix, and Cecum. Pancreas 2010; 39:753.

51. Ramage JK, Davies AH, Ardill J, et al. Guidelines for the management of gastroenteropancreatic neuroendocrine (including carcinoid) tumours. Gut 2005; 54 Suppl 4:iv1.

52. Massimino K, Harrskog O, Pommier S, Pommier R. Octreotide LAR and bolus octreotide are insufficient for preventing intraoperative complications in carcinoid patients. J Surg Oncol 2013; 107:842.

53. Condron ME, Pommier SJ, Pommier RF. Continuous infusion of octreotide combined with perioperative octreotide bolus does not prevent intraoperative carcinoid crisis. Surgery 2016; 159:358.

54. Déry R. Theoretical and clinical considerations in anaesthesia for secreting carcinoid tumors. Can Anaesth Soc J 1971; 18:245.

55. Memon MA, Nelson H. Gastrointestinal carcinoid tumors: current management strategies. Dis Colon Rectum 1997; 40:1101.

56. Oberg K, Kvols L, Caplin M, et al. Consensus report on the use of somatostatin analogs for the management of neuroendocrine tumors of the gastroenteropancreatic system. Ann Oncol 2004; 15:966.

57. Dobson R, Valle JW, Burgess MI, et al. Variation in Cardiac Screening and Management of Carcinoid Heart Disease in the UK and Republic of Ireland. Clin Oncol (R Coll Radiol) 2015; 27:741.

58. Davar J, Connolly HM, Caplin ME, et al. Diagnosing and Managing Carcinoid Heart Disease in Patients With Neuroendocrine Tumors: An Expert Statement. J Am Coll Cardiol 2017; 69:1288.

专题 16638 版本 42.0.zh-Hans.1.0

图表

Products of well-differentiated neuroendocrine tumors

Amines
Serotonin
5-Hydroxytryptophan
Norepinephrine
Dopamine
Histamine
Polypeptides
Kallikrein
Pancreatic polypeptide
Bradykinin
Motilin
Somatostatin
Vasoactive intestinal peptide
Neuropeptide K
Substance P
Neurokinin A
Neurokinin B
Corticotropin (ACTH)
Gastrin
Growth hormone
Peptide YY
Glucagon
Beta-endorphin
Neurotensin
Chromogranin A
Prostaglandins

Graphic 79329 Version 2.0

Carcinoid symptoms and their putative mediators

Organ	Symptom	Frequency (%)	Putative mediator
Skin	Flushing	85	Kinins, histamine, kallikreins, other
	Telangiectasia	25	
	Cyanosis	18	
	Pellagra	7	Excess tryptophan metabolism
Gastrointestinal tract	Diarrhea and cramping	75 to 85	Serotonin
Heart	Valvular lesions		Serotonin
	Right heart	40	
	Left heart	13	
Respiratory tract	Bronchoconstriction	19	Unknown

Graphic 63079 Version 9.0

Tryptophan and serotonin metabolism

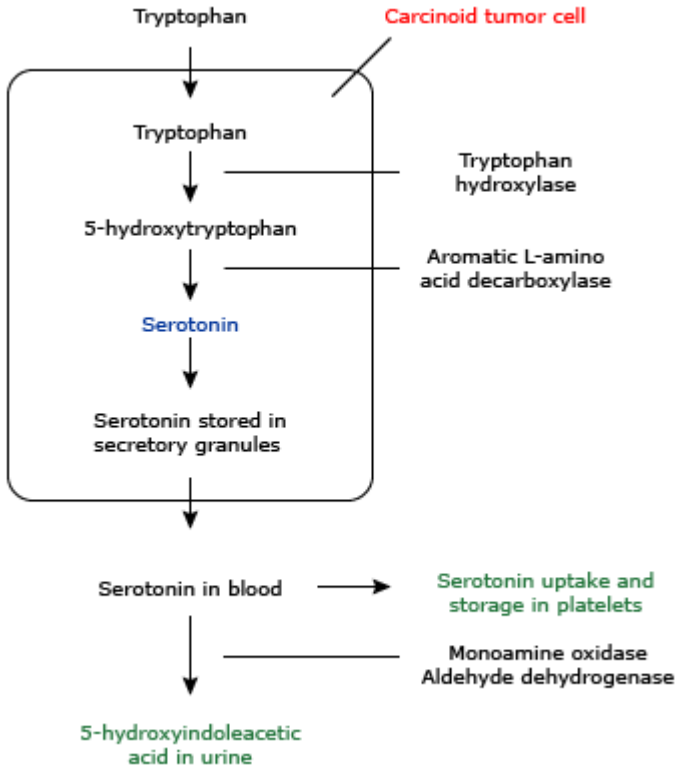

Pathways of tryptophan and serotonin metabolism in the carcinoid tumor cell. Patients with the carcinoid syndrome often have increased levels of 5-hydroxyindoleacetic acid (5-HIAA) excretion in the urine and serotonin in the blood; urinary serotonin excretion is either normal or slightly increased.

Graphic 51368 Version 4.0

Carcinoid heart disease

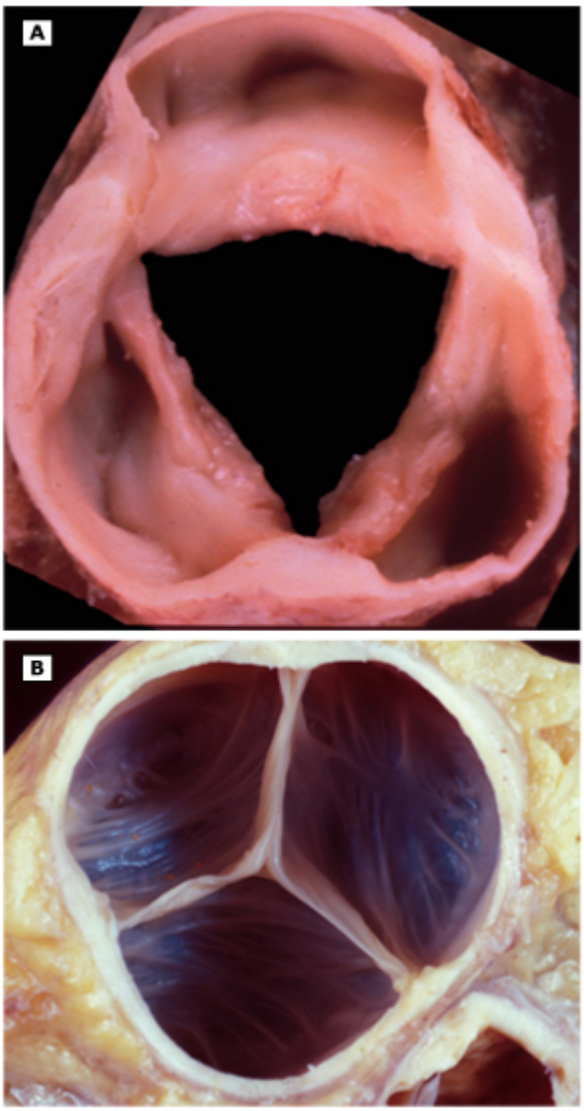

(A) Pulmonary valve (autopsy specimen, viewed from above). Diffuse carcinoid plaques have caused thickening and retraction of all three cusps and appreciable constriction of the annulus (valve ring). The result is a small fixed triangular orifice that was both stenotic and regurgitant clinically.

(B) Normal pulmonary valve, for comparison with (A) (autopsy specimen, viewed from above). All three cusps are thin and coapt (come together) centrally, and the annulus (valve ring) is neither constricted or dilated.

Courtesy of Dr. William D. Edwards, Department of Laboratory Medicine and Pathology, Mayo Clinic, Rochester, Minnesota.

Graphic 77192 Version 3.0

Contributor Disclosures

Jonathan R Strosberg, MD Grant/Research/Clinical Trial Support: Novartis [NETs]. Consultant/Advisory Boards: Novartis [NETs]. Speaker's Bureau: Ipsen [NETs]. All of the relevant financial relationships listed have been mitigated. **Kenneth K Tanabe, MD** Patent Holder: EGF SNP to determine risk for HCC [Cirrhosis, hepatocellular carcinoma]; Use of EGFR inhibitors to prevent HCC [Cirrhosis, hepatocellular carcinoma]. Grant/Research/Clinical Trial Support: Zafgen Pharmaceuticals [Hepatocellular carcinoma]. Consultant/Advisory Boards: Teledoc [GI cancers, melanoma]; Cancer Expert Now [GI cancers, melanoma]; Leidos [Melanoma, GI cancers]; Innocoll Pharmaceuticals [GI cancers, melanoma]. Other Financial Interest: American Cancer Society [Honoraria as editor of Cancer]. All of the relevant financial relationships listed have been mitigated. **David C Whitcomb, MD, PhD** Employment: University of Pittsburgh Medical Center. Equity Ownership/Stock Options: Ariel Precision Medicine [Genetic testing]. Patent Holder: University of Pittsburgh [Recurrent acute pancreatitis and chronic pancreatitis]. Consultant/Advisory Boards: Ariel Precision Medicine [Genetic testing]; AbbVie; Abbott; Samsung; Nestle; Novartis; BioNTech. All of the relevant financial relationships listed have been mitigated. **Diane MF Savarese, MD** No relevant financial relationship(s) with ineligible companies to disclose.

编辑组会认真审核作者的声明。之间的利益冲突将会通过编辑组对文章以及参考文献的多级审评来解决。 所有的作者都必须提供与文章相关的文献，文章以及文献须严格依循UpToDate 的相关的标准。

利益矛盾的解决方案

→